

Lipolifting de coxa: cicatriz crural com ancoragem duplo-ligamentar

Thigh lift: crural scar using dual-ligament anchor

ANA CAROLINA OLIVEIRA DE
CARVALHO¹
JUAN SANCHES²

RESUMO

Objetivo: Apresentar uma alternativa para as técnicas já conhecidas de cirurgia corretiva da face interna de coxa, a partir de um estudo anatômico mais detalhado da região, onde conseguimos obter resultados superiores, cicatrizes menores, e um pós-operatório reduzido, por meio de lipolifting crural com ancoragem duplo ligamentar. **Método:** Técnica preconiza a associação da diminuição de tecido gorduroso por lipoaspiração, quando necessário associado ao tratamento da fáscia superficial com dupla ancoragem ligamentar, sendo uma no ligamento inguinal e outra no tendão do músculo adutor longo, promovendo a prevenção absoluta das queixas de migração de cicatrizes tão discutidas no passado, favorecendo inclusive a possibilidade de maior retirada de substância de uma forma mais segura. **Resultados:** A ancoragem duplo-ligamentar propicia uma cicatriz menor e mais bem posicionada, bem como permite uma ressecção maior de tecidos. O pós-operatório também é beneficiado, uma vez que a paciente fica liberada mais precocemente a retornar seus movimentos diários, e no seguimento a longo prazo (2 anos) não foi observada migração da cicatriz ou deformidade genital.

Descritores: Cirurgia plástica/métodos. Coxas/cirurgia.

SUMMARY

Objective: To present an alternative method to the already known corrective thigh surgery techniques. Due to a closer anatomic study of the region, we suggest the using of anatomical structures known as inguinal ligament and the tendon of the long adutor muscle, to prevent the scar migration. **Methods:** The method also suggests the diminution of the adipose tissue by liposuction, the superficial fascia treatment, and resection of the skin leaving only a crural scar. **Results:** The dual-ligament anchor besides promote a minimum scar, do also offer the opportunity to the patient to regress earlier to their activities. The two years follow up shows no scar migration, genital deformities, an a great acceptance of the aesthetics results by the patients.

Descriptors: Surgery, plastic/methods. Thigh/surgery.

Trabalho realizado nos Hospitais
Saint Peter, São Paulo-SP e
Policlin, São José dos Campos, SP.

Este artigo foi submetido pelo
SGP (Sistema de Gestão de
Publicações) da RBCP.

Artigo recebido: 24/4/2009
Artigo aceito: 31/7/2009

1. Membro Especialista da Sociedade Brasileira de Cirurgia Plástica; Chefe do Serviço de Cirurgia Plástica Clínica Vasti.
2. Membro Especialista da Sociedade Brasileira de Cirurgia Plástica; Chefe do Serviço de Cirurgia Plástica Plastic Plus.

INTRODUÇÃO

O envelhecimento é um processo fisiológico dinâmico e progressivo, com diferentes e variadas alterações internas e externas.

No envelhecimento intrínseco, a curvatura da face interna da coxa normalmente se apresenta mais acentuada (ptoses), sendo causa frequente de queixa em nossos consultórios.

Um aspecto estético também pouco desejado é observado com frequência nos casos de grandes perdas ponderais, seja por causa pós-gastroplastia redutora, medicamentosa ou mesmo reeducação alimentar.

Muitas são as técnicas cirúrgicas descritas¹⁻⁷, porém esta cirurgia ainda continua a liderar a lista de operações de desagrado da maioria dos colegas cirurgiões plásticos, que costumam a indicá-la devido ao alto índice de insatisfação com o resultado, às grandes cicatrizes e até às complicações no seguimento a longo prazo.

Com o aumento de casos pós-cirurgia bariátrica, a busca por melhores táticas cirúrgicas para a correção desta queixa se fez necessária. Com a associação de um estudo anatômico mais detalhado da região, conseguimos obter resultados superiores, cicatrizes menores, e um pós-operatório reduzido, por meio da técnica de lipolifting crural com ancoragem duplo ligamentar.

A técnica preconiza a associação da diminuição de tecido gorduroso por lipoaspiração, quando necessário, e do tratamento da fáscia superficial com dupla ancoragem ligamentar, sendo uma no ligamento inguinal e outra no tendão do músculo adutor longo. Além disso, a técnica promove a prevenção absoluta das queixas de migração de cicatrizes tão discutidas no passado, favorecendo inclusive a possibilidade de maior retirada de substância de uma forma mais segura.

Devido a esta ancoragem descrita, as pacientes são estimuladas a voltarem a suas atividades normais e movimentação mais precocemente, sem risco de deiscências. A ressecção do excesso de pele, por ser realizada sem tensão, cursa com acomodação do retalho, tendo apenas a cicatriz crural residual, de boa qualidade e bem posicionada, proporcionando maior satisfação às pacientes.

Nos pacientes com grandes perdas ponderais, nos quais existe maior flacidez que gordura, podemos estender a cicatriz na projeção da linha inferior do abdome (localização das cicatrizes de abdominoplastias). Em casos extremos, entendemos existir uma limitação nos resultados a serem conseguidos com uma cicatriz única crural, especialmente em pacientes pós-cirurgia bariátrica, podendo nesses casos ser realizada a técnica em dois tempos cirúrgicos.

MÉTODO

Anatomia cirúrgica

- Tendão do músculo abductor longo: Classicamente, o tendão comum do grupamento adutor (constituído pelo grácil, adutores curto, longo e magno) e do reto abdominal

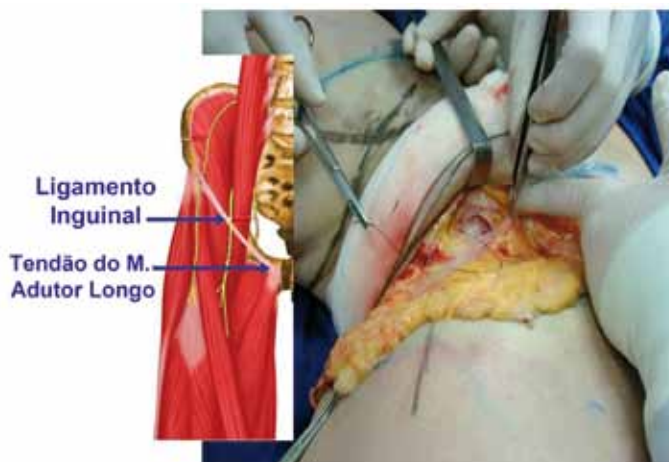


Figura 1 – Detalhe anatômico da região do primeiro ponto de ancoragem.

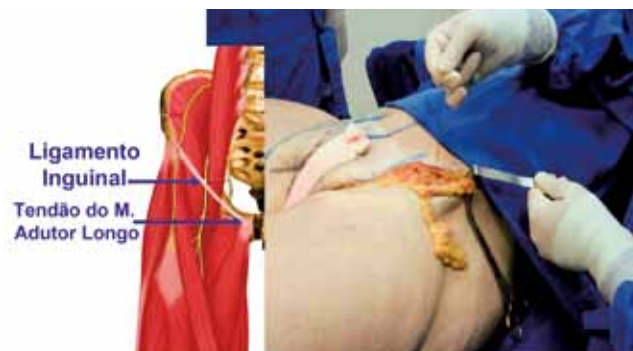


Figura 2 – Detalhe anatômico da dissecção e exposição do ligamento inguinal.

têm inserções bem definidas no corpo do púbis e ramos adjacentes, sendo que tais tendões apresentam continuidade de suas fibras na região anterior da sínfise, caracterizando neste local aponeurose comum. Anatomicamente, o agrupamento destes tendões constitui uma estrutura fixa de fácil acesso cirúrgico, representando nesta técnica a localização do primeiro ponto de ancoragem (Figura 1).

- Ligamento inguinal: É formado pela aponeurose do músculo oblíquo externo do abdome e é contínuo com a fáscia lata da coxa. Também conhecido como ligamento de Poupart, é a parte inferior e tendínea da aponeurose do músculo oblíquo externo do abdome. Esse ligamento se estende da espinha ilíaca ântero-superior até o tubérculo púbico. Sua margem livre, ou terço medial, denominada arco inguinal superficial, dá passagem ao feixe vaso-nervoso femoral e se fixa à superfície pectínea do púbis por meio do ligamento pectíneo. Envia um feixe reflexo, na parte curvada de sua borda livre, que se insere na fáscia pectínea. Esse feixe recebe o nome de ligamento lacunar. Seu terço lateral está firmemente unido à porção fáscia ilíaca, onde esta se funde à fáscia transversal e se continua com a fáscia lata. A dissecção

e a exposição desta estrutura são de fácil execução, nesta técnica o ligamento inguinal oferece a segunda estrutura de ancoragem dos tecidos da coxa em vetor ascendente, propiciando maior suspensão destes tecidos ptosados (Figura 2).

Técnica cirúrgica

- **Marcação:** Com o paciente em pé com os membros inferiores levemente afastados realizamos a marcação na região da virilha, ao longo da dobra crural, podendo se estender desde a raiz da coxa em projeção da dobra abdominal, na posição da cicatriz de abdominoplastia (Figuras 3 e 4).

- **Anestesia:** A anestesia pode ser local, com ou sem sedação venosa, ou peridural, quando associamos a outros procedimentos.

- **Posição cirúrgica:** Com a paciente em decúbito dorsal, realiza-se abdução da coxa, com flexão do joelho, mantendo coxim sob a articulação do mesmo (Figura 5).

- **Lipoaspiração:** Quando necessária, a lipoaspiração é realizada como primeiro passo. Após infiltração de solução de Klein, lipoaspiramos a camada profunda próxima à

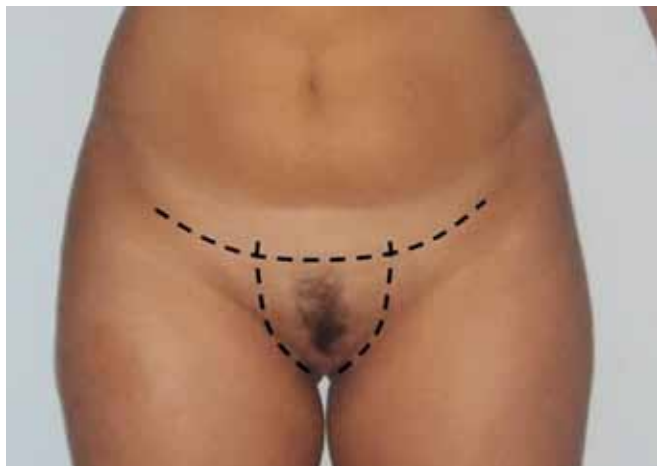

Figura 3 – Marcação na região da virilha.

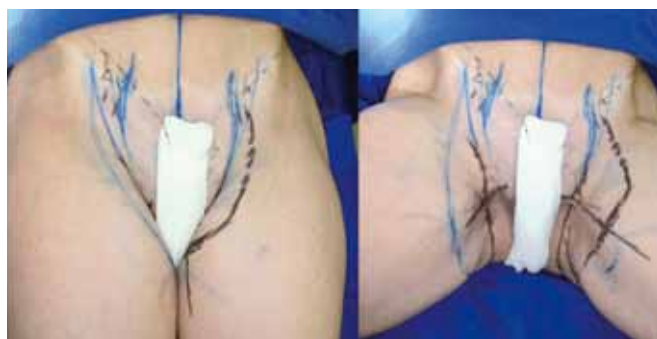

Figura 4 – Marcação na região da virilha, estendendo-se desde a raiz da coxa.

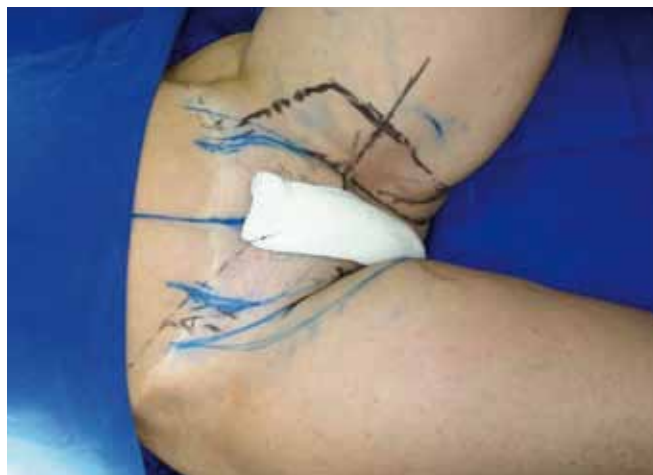

Figura 5 – Posição cirúrgica.

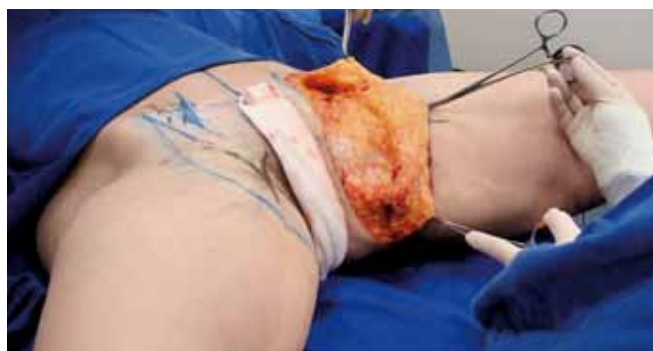

Figura 6 – Detalhe do descolamento do retalho

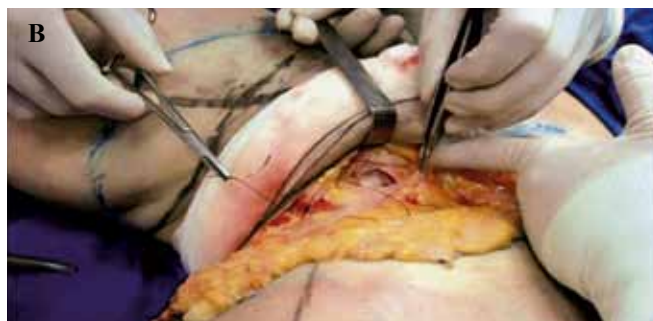
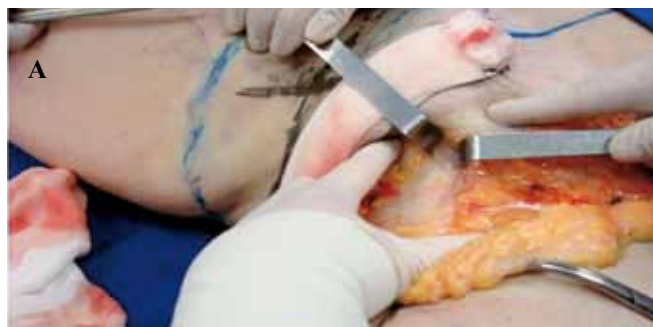
Figura 7 – Detalhe intra-operatório da dissecação do tendão do músculo adutor longo.

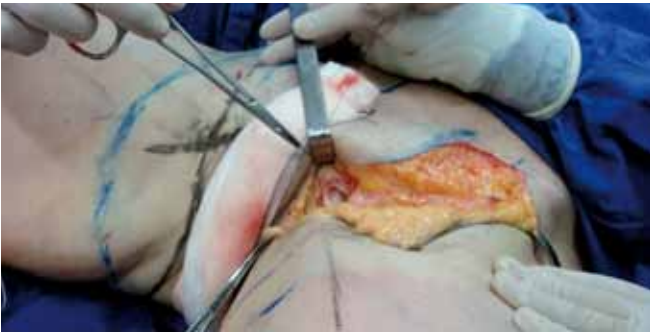

Figura 8 – Detalhe intra-operatório da primeira ancoragem.

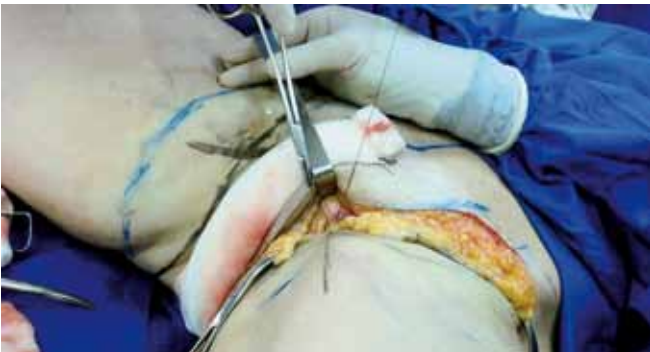

Figura 9 – Detalhe intra-operatório da primeira ancoragem.

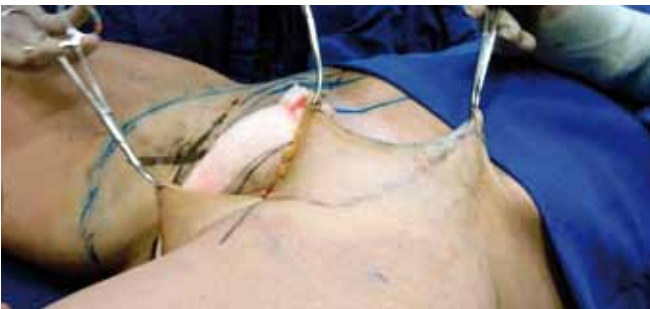

Figura 10 – Detalhe intra-operatório do tratamento do retalho de pele.

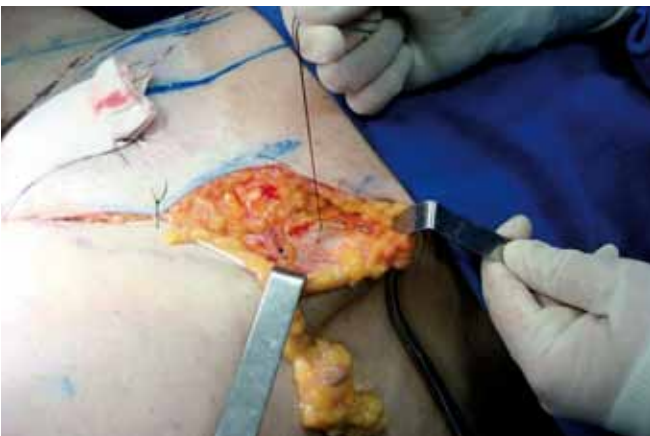

Figura 11 – Detalhe intra-operatório da segunda ancoragem.

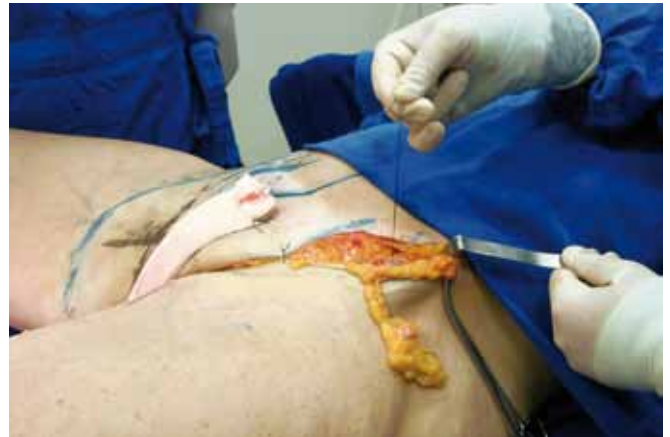

Figura 12 – Detalhe intra-operatório da segunda ancoragem.

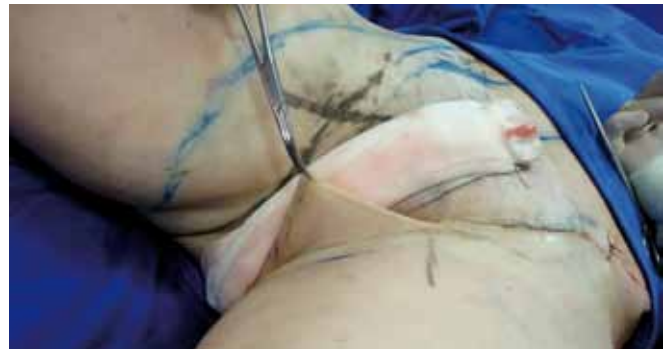

Figura 13 – Sutura subdérmica.

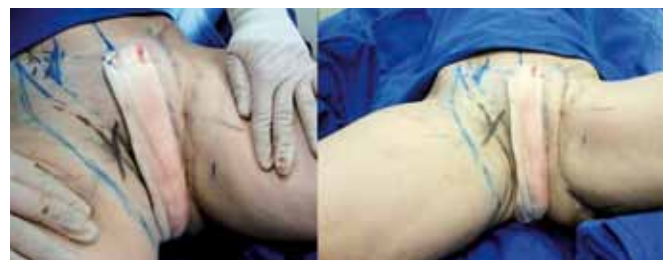

Figura 14 – Aspecto comparativo da cirurgia finalizada em membro inferior esquerdo.

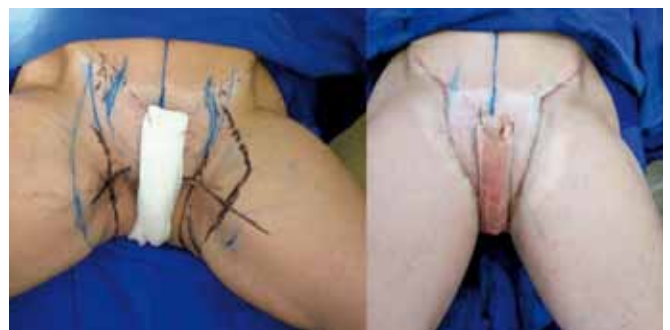

Figura 15 – Aspecto comparativo da cirurgia finalizada em membro inferior esquerdo.

musculatura, sempre de forma a manter um panículo adiposo homogêneo, que permita a ancoragem duplo-ligamentar.

- **Incisão:** Continuamos com a incisão com bisturi Nº 15 na linha demarcada.

- **Descolamento:** Com auxílio de tesoura curva e romba, descolamos superficialmente em sentido horizontal ao plano 5 a 7 cm no tecido subcutâneo, no mesmo sentido, continua-se com descolamento manual até aproximadamente 8 a 15 cm (em direção distal). Depois do descolamento, o retalho encontra-se liberado e identificamos facilmente a fáscia superficial, de fácil mobilidade (Figura 6).

- **Dissecção do tendão do músculo adutor longo:** Com uma tesoura Metzenbauer, divulciona-se o tecido, expondo-se a inserção do tendão adutor longo justo à sínfise púbica, onde é então realizada a primeira plicatura, onde o cirurgião sente a rigidez da estrutura (Figura 7). Realizamos a primeira das plicaturas entre o tendão adutor longo e o sistema aponeurótico da coxa, por meio de vetores previamente estabelecidos.

- **Primeira ancoragem:** Seguindo vetores de tração que seguem na projeção do músculo adutor longo, ao longo da coxa, tracionamos o retalho e o plicamos com nylon 3-0, ancorando-o ao tendão do músculo adutor longo, que age como um ligamento forte, dando estrutura a todo o retalho (Figuras 8 e 9). A partir deste ponto, facilmente identificamos e demarcamos o excesso de pele a ser ressecado.

- **Tratamento do retalho de pele:** A partir do ponto forte de ancoragem no tendão do músculo adutor longo, o retalho dermogorduroso em excesso encontra-se liberado e de fácil movimentação. Marcamos a ressecção, realizando um traçado em espelho (Figura 10). Seguimos os princípios de compensação triangular no retalho cutâneo, na sequência a seguir: 1. tração; 2. marcação; 3. incisão; 4. sutura de fixação; e 5. ressecção de excesso de pele.

- **Segunda ancoragem:** A ancoragem no ligamento inguinal é de fácil realização e proporciona uma segunda ancoragem em estrutura fixa, esta em vetor vertical. Para a dissecção do ligamento inguinal, palpa-se a crista ilíaca e disseca-se a estrutura. Uma vez exposto o ligamento, realizamos a ancoragem com fio nylon 3.0 (Figuras 11 e 12). Da mesma forma, a partir da ancoragem ao ligamento inguinal, a sobra de retalho dermogorduroso é ressecada e compensada na linha do abdome inferior, mantendo a marcação cirúrgica inicial. Segue-se com a sutura subdérmica de toda a extensão ascendente com fio nylon incolor 4.0 (Figura 13). A compensação dos tecidos continua posteriormente, ao longo

da linha de raiz da coxa e prega glútea. Nas Figuras 14 e 15, observa-se o aspecto comparativo da cirurgia finalizada em membro inferior esquerdo.

CONCLUSÃO

Apesar de já terem sido propostos tratamentos cirúrgicos da face interna de coxa, por meio da associação de lipoaspiração e ressecção de pele, a sua grande maioria cursa com cicatrizes amplas ao longo da face interna de coxa, e sem tratamento interno de fixação. Temos conseguido com esta técnica resultados favoráveis ao combinar a lipoaspiração (quando necessária) com ressecção de pele, com plicatura e ancoragem dupla da fáscia superficial.

A ancoragem duplo-ligamentar propicia uma cicatriz menor e mais bem posicionada, bem como permite maior ressecção de tecidos.

O pós-operatório também é beneficiado, uma vez que a paciente fica liberada mais precocemente para retornar seus movimentos diários, e no seguimento a longo prazo (2 anos) não foi observada migração da cicatriz ou deformidade genital.

Com esta técnica de fácil execução, tentamos solucionar cirurgicamente o binômio forma-cicatriz sempre tão discutido na nossa especialidade, resolvendo o problema básico do paciente com queixa de ptoses da face interna da coxa, flacidez e lipodistrofia, com resultado satisfatório e cicatriz reduzida.

REFERÊNCIAS

1. Hodgkinson DJ. Medial thighplasty, prevention of scar migration, and labial flattening. *Aesthetic Plast Surg.* 1989;13(2):111-4.
2. Avelar JM. Criação de natural e definitivo sulco inguino-crural no lifting da face da coxa. *Rev Bras Cir.* 1996;86(5):213-28.
3. Lockwood T. Body contouring of the trunk/ thigh aesthetic unit. *Plast Surg Nurs.* 2003;23(3):110-3.
4. Le Louarn C, Pascal JF. The concentric medial thigh lift. *Aesthetic Plast Surg.* 2004;28(1):20-3.
5. Pitanguy I. Surgical reduction of the abdomen, thigh, and buttocks. *Surg Clin North Am.* 1971;51(2):479-89.
6. Baroudi R, Moraes M. Philosophy, technical principles, selection, and indication in body contouring surgery. *Aesthetic Plast Surg.* 1991;15(1):1-18.
7. Pintanguy I. Trochanteric lipodystrophy. *Plast Reconstr Surg.* 1964;34:280-6.

Correspondência para:

Ana Carolina Oliveira de Carvalho
Rua Itapeva 518, conj 1505/1506 - Bela Vista - São Paulo, SP
e-mail: dracarolcarvalho@terra.com.br